

BAŞ - BOYUN KANSERLERİNİN RADYOTERAPİSİNDE GÖZLERİN ALMIŞ OLDUĞU DOZLARIN RANDO - FANTOMLA SAPTANMASI

DETECTION OF RADIOTHERAPY DOSES BY RANDO-PHANTOM IN EYES OF PATIENTS WITH HEAD AND NECK CANCERS

Dursun DEDE, Ercan BALCI, Timur KOCA, Tülin EREM, Mehmet KOÇ

Atatürk Üniversitesi Tıp Fakültesi Radyasyon Onkolojisi Anabilim Dalı, Erzurum

Özet

Bu çalışmada baş-boyun kanserli hastaların radyoterapisi esnasında, istenmeyen bir etki olan gözlerin aldığı total radyasyon dozu, rando-fantom yardımı ile ölçme amaçlandı. Çalışmaya larinks, nazofarinks, orofarinks, sert damak, dil kökü, tonsil, parotis, maksiller sinüs, orbita ve tiroid tümörleri çalışma kapsamına alındı. Radyoterapi protokolü olarak karşılıklı paralel iki alan veya 3 alan 200cGy/fr/5gün şeklindeki protokol uygulandı;ölçümler rando fantomda yapıldı. Larinks, orofarinks, sert damak, dil kökü, tonsil ve tiroid kanserlerinin radyoterapisi esnasında gözlerin almış olduğu dozlar, 400 cGy'lik total dozun altında bulundu. Nazofarinks, parotis, maksiller sinüs ve orbita kanserlerinin radyoterapisi esnasında gözlerin almış olduğu dozlar, 400 cGy'lik dozun üstüne saptandı. Çalışmanın sonucunda, nazofarinks, parotis, maksiller sinüs ve orbita kanserlerinin radyoterapisi sonucu hastalarda komplikasyon olarak gözlerde katarakt oluşmasının olası bir sonuç olduğu kanısına varıldı.

Anahtar Kelimeler: *Baş-Boyun kanserleri, Radyoterapi, Göz, Rando-fantom*

Summary

In this study, the radiation dose on the patient eyes during the radiotherapy of head and neck cancer was detected by rando-phantom method. We included larynx, nasopharynx, oropharynx, palatum durum, base of tongue, tonsilla, parotid, maxillary sinus, orbita and thyroid tumours. The radiotherapy protocol was made in respect of the application of the Radiation Oncology Department, Atatürk University, Medical School, protocol. The measurements were made by rando-phantom. At the end of the research it was observed that during the radiotherapy of the larynx, oropharynx, palatum durum, base of tongue, tonsilla and thyroid cancers, the total radiation dose on the eyes was below the 400 cGy. During the radiotherapy of the nasopharynx, parotis, maxillary sinus and orbital tumours the total radiation dose on the eyes was superior at 400 cGy. Belong these results, it appears that the radiotherapy of the nasopharynx, parotid, maxillary sinus and orbital cancers is a cause of complication of cataract for the patient eyes.

Key words: *Head and Neck Cancers, Radiotherapy, Eye, Rando-phantom*

Giriş

Baş-boyun kanserlerinde cerrahi ve radyoterapinin en etkin tedavi modaliteleri olduğu bilinmektedir. Kemoterapi ve immünoterapi baş-boyun kanserlerinde palyatif ve yardımcı tedaviler olarak kullanılmaktadır. Küratif tedavideki yerleri henüz saptanamamıştır (1-4). Hastaların çoğunda cerrahi ve radyoterapi birbirlerinin rakibi değil, tamamlayıcıdır. Optimal tedavinin amaçları; kanserin yok edilmesi, fonksiyonun mümkün olduğunca korunması ve kozmetik olarak iyi bir görünüm sağlanmasıdır (1,2,4). Baş-boyun kanserlerinin radyoterapisi sonucu değişik komplikasyonlar ortaya çıkabileceği bilinmektedir. Bu komplikasyonlardan bazıları erken dönemde mukozit, tat almada bozukluk, tükürük salgısında azalma, ciltte eritem ve desquamasyon olarak sıralanabilir. Geç dönemde ortaya çıkabilen bazı komplikasyonlar ise, cilt ve mukoza atrofisi, telanjektaziler, ülserasyon, fibrozis, trismus, ödem, nekroz ve gözde katarakt oluşumu olarak sıralanabilir (1,5-10). Bu çalışmada, baş-boyun kanserlerinin radyoterapisi sonucu gözlerin almış olduğu total dozun katarakt oluşturacak düzeyde olup olmadığı saptanmaya çalışılacaktır.

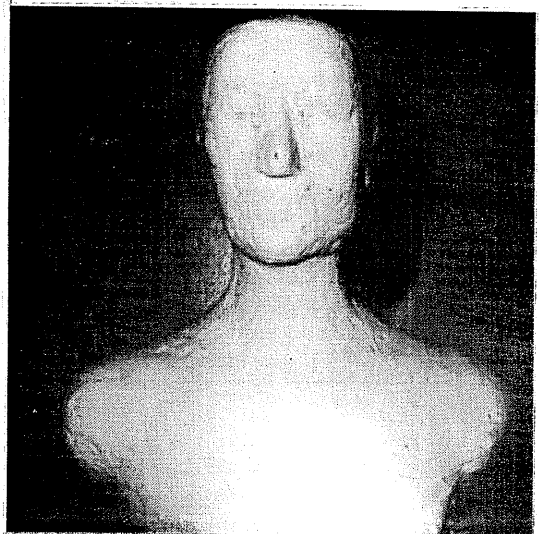
Gereç ve Yöntem

Bu araştırma Atatürk Üniversitesi Tıp Fakültesi Araştırma ve Uygulama Hastanesinin Radyasyon Onkolojisi Anabilim Dalında gerçekleştirilmiştir. Çalışmamızda Picker C-9 Co- 60 Teleterapi cihazı ışınlama amacıyla, Keithley 35617 E tipi dozimetre ve 2571-0.6 cc iyon odası radyasyon ölçümü amacıyla ve rando-fantom ölçümün yapılabileceği insan dokusuna eşdeğer materyal olarak kullanılmıştır. Bu çalışmadaki bulgular, baş-boyun tümörlerinin (Larinks,hipofarinks, orofarinks,ağız boşluğu, nazofarinks, parotis, maksiller sinüs, orbita ve tiroid) eksternal radyoterapisi esnasında, gözlerin alacağı dozların rando-fantom tedavi düzeyli dozimetre ve iyon odası kullanılarak hesap edilmesi esasına dayanılarak elde edilmiştir. Ölçüm sonuçları değerlendirilirken 277 numaralı International Atomic Energy Agency protokolü kullanılmıştır (11). Picker C-9 Co-60 Teleterapi cihazının içinde radyoaktif Co kaynağı, Co-60 tanecikleri halinde 2 cm. çapında çelik levha ile kapatılarak kaynak kapsülü içine konmuştur. Ölçümlerin yapıldığı tarihte cihazın kaynak kapasitesi 6055 RHM olup, 1.17 MeV'lik gama ışını veren bir cihazdır. Keithley 35614 E tipi dozimetre alternatif akım ile çalışan 4 ölçü kademesi olan bir elektrometredir. Toplam doz ve doz şiddetini ölçebilir. 2571 tipi iyon

odası 0.6 cc ve çapı 7 mm'dir. Rando-fantom, plastik mankenden kalıp alınarak sagittal düzlemde kesilmiş iki simetrik parça halinde, %50 parafin, %50 balmumu karıştırılarak yapılmıştır (12,13)

(Şekil 1). Larinks, hipofarinks, orofarinks, yanak mukozası, sert damak ,dil, ağız tabanı ve parotis ışınlamalarında karşılıklı iki lateral alan tekniği kullanıldı (1,2,5,11,14). Rando-fantom sağ ve sol yana yastıklı yatırılarak 80 cm. SSD'de eşit ağırlıklı olarak eksternal ışınlandı. Sağ ve sol taraftan ışınlama esnasında ayrı ayrı sağ ve sol göze 0.5 cm. derinliğe iyon odası yerleştirilerek her iki gözün almış olduğu dozlar ölçüldü. Nazofarinks ve tiroid bezi ışınlamalarında ise karşılıklı iki lateral alan ve ön nazofarinks alanı olarak üç alandan ışınlama yapıldı. Rando-fantom, baş altına yastık konarak sırtüstü yatırıldı. Gözdeki doz ölçümleri, diğer baş-boyun sahalarındaki gibi yapıldı. Korunması gereken bölgeler, kurşun blok ile korundu. 45 Gy'de spinal kord ışınlama sahası dışına alındı (1-3,11). Maksiller sinüs ve orbita ışınlamalarında, lezyonun olduğu kabul edilen alandan bir lateral, birde ön alan olarak ışınlama yapıldı. Rando-fantom yastıklı olarak sırt üstü yatırıldı ve göz, kurşun bloklarla korundu. Doz ölçümünde yukarıdaki yöntem kullanıldı (1,2,15-21).

Şekil 1. Rando-fantom



Tablo 1. Farklı Baş-Boyun Kanserlerinin Radyoterapisi Esnasında Gözlerin Aldığı Total Dozlar (cGY olarak)

yerleşim	ışınlanan saha	SSD cm	eşdeğer alan cm ²	fraksiyon dozu	fraksiyon sayısı	total doz	sağ göz	sol göz
larinks	karşılıklı iki lateral alan	80	8.9	200	33	6600	186.45	189.75
hipo-farinks	karşılıklı iki lateral alan	80	8.9	200	33	6600	186.12	190.41
oro-farinks	karşılıklı iki lateral alan	80	8.9	200	32	6500	73.6	67.20
yanak mukozası	karşılıklı iki lateral alan	80	7.2	200	32	6500	144.75	144.75
sert damak	karşılıklı iki lateral alan	80	7.2	200	32	6500	140.80	144.75
dil	karşılıklı iki lateral alan	80	7.2	200	32	6500	144.75	144.75
ağız tabanı	karşılıklı iki lateral alan	80	7.5	200	32	6500	150.4	150.4
parotid	karşılıklı iki lateral alan	80	9	200	32	6500	508.80	508.80
nazo-farinks	karşılıklı iki lateral ve bir ön alan	80	13.5; 7.2	200	32	6500	1128.60	1131.90
sol maksiller sinüs	bir lateral ve bir ön alan	80	7.8; 6.7	200	32	6500	748.80	2275.20
sol orbita	bir lateral ve bir ön alan	80	6.5; 5.5	200	30	6000	132.00	3246.00
tiroid	karşılıklı iki lateral alan ve bir ön alan	80	7.5; 15.5	200	32	6400	76.80	76.90

Bulgular

Araştırma kapsamına alınan baş-boyun kanserlerinin radyoterapisi esnasında gözlerin alması olacağı ışın dozlarının ışınlanan bölgeye göre değiştiği gözlemlenmiştir. Sağ ve sol gözün aldığı total doz olarak tümörün yerleşim yerine göre, bazı baş-boyun kanserlerinde, belirgin ölçüde çok büyük farklılıklar olduğu ortaya çıkmıştır. Örneğin orbita için lezyon sol tarafta olduğunda, sağ gözün aldığı total doz 108.2

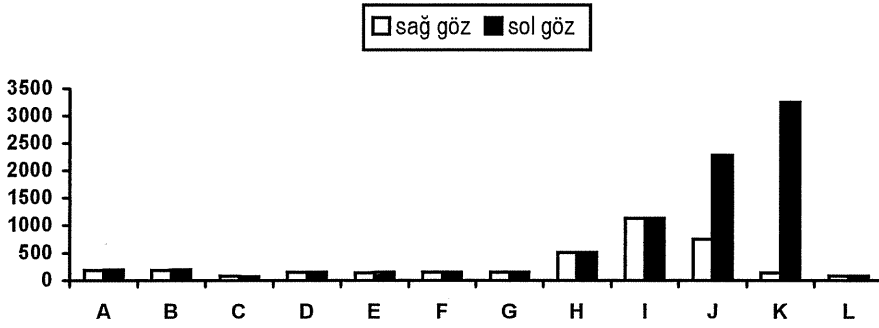
cGy olmasına rağmen, sol gözün aldığı total doz 3246 cGy'dir. Bunun yanında, nazofarinks tümörleri için yapılan ışınlamalarda sağ ve sol gözlerin birbirine çok yakın total dozlar aldığı görülmüştür. Sağ gözün aldığı total doz 1125.6 cGy iken sol gözün aldığı total doz 1131.9 cGy'dir (Tablo 1, Şekil 2).

Tartışma

Baş-boyun kanserlerinin radikal tedavilerinden birisi de radyoterapidir. Radyoterapi tek başına uygulanabildiği gibi diğer tedavilerle kombine olarakta uygulanabilmektedir (4). Ancak hastaya radyoterapi uygulanmasına bağlı olarak bazı komplikasyonlar gelişebileceği bilinmektedir. Baş-boyun kanserlerinin radyoterapisi sonucu oluşan en önemli komplikasyonlardan biri de gözlerin almış olabileceği radyasyona bağlı olarak gelişen katarakttır (6,7).

Göz merceğinin ışınlanması ile katarakt oluşumu radyoterapi uygulamaları sonucu ortaya çıkmıştır. Ancak, göz merceğinde katarakt oluşumu için tek ışınlamada en az 200 cGy'lik X yada gamma ışınlarının gerekli olduğu saptanmıştır. Işınlama ile kataraktın ortaya çıkışı arasında geçen süre 6 ay ile 35 yıl arasında değişmektedir. Hızlı nötronların katarakt oluşturma açısından X veya gamma ışınlarından çok daha etkili oldukları deneysel olarak gösterilmiştir (6,7).

Şekil 2.. Değişik Baş-Boyun Kanserlerinin Radyoterapisi Esnasında Gözlerin Aldığı Total Dozlar Gözlerin Aldığı Total Dozlar (cGy)



A: Larinks, B: Hipofarinks, C: Orofarinks, D: Yanak mukozası, E: Sert damak, F: Dil, G: Ağız tabanı, H: Parotid, I: Nazofarinks, J: Maksiller sinüs (Lezyon solda), K: Orbita (Lezyon solda), L: Tiroid

Bu çalışmada, Co-60 teleterapi cihazı kullanıldığı ve cihazımız gamma ışınları verdiği için, bu değerlendirmeyi yaparken, gamma ışınının etkisi dikkate alınmıştır (10,12). Yapılan ölçümlerde bir fraksiyonda her iki gözün de aldığı dozların 200 cGy'den daha az olduğu tespit edilmiştir (Tablo1). Bu da, bizi, bir'den fazla fraksiyonda alınan total dozların incelenmesine yöneltmiştir. Tek doz 200 cGy, 3 hafta ile 3 ay arasında 400 cGy ve 3 aydan fazla sürede 550 cGy total doz alındığında gözlerde katarakt oluştuğu ve düşük dozlarda latent dönemin uzun olduğu bildirilmektedir (2). Çalışmamızda, nazofarinks kanserlerinin radyoterapisinde, iki lateral ve bir ön alandan 6.5 haftada günlük 200 cGy dozla yapılan ışınlamada, tedavi sonuna kadar sağ gözün alacağı total doz 1128.6 cGy, sol gözün alacağı total doz 1131.9 cGy olarak ölçülmüştür (Tablo1). Bu da, katarakt oluşumu için eşik doz kabul edilebilecek 400 cGy dozun çok üzerinde olduğu için her iki gözde de

ileriki yıllarda katarakt gelişme riski bulunduğunu göstermektedir. Parotis, maksiller sinüs ve orbita tümörleri için yapılan radyoterapide de, her iki gözün almış olduğu total doz, rando-fantomda ölçülmüş olup, sonuçlar her iki gözde katarakt oluşturabilecek 400 cGy'in üzerinde bulunmuştur (Tablo1). Yukarıda elde ettiğimiz sonuçlar, Chan ve Shukovsky(9) ve Morita ve Kawabe'nin(18) yaptığı çalışmalarla uyumludur. Tabloya bakıldığında, oniki değişik baş-boyun kanserinin radyoterapisi sonucu, sekiz tanesinde (Larinks, hipofarinks, orofarinks, yanak mukozası, sert damak, dil, ağız tabanı ve tiroid) gözlerin almış olduğu doz, katarakt oluşturabilecek 400 cGy'lik dozun altındadır. Bu sonuçlar; Mitine (19), Leunens ve arkadaşları (20) ve Fiorino ve arkadaşlarının (22) yaptıkları çalışmalarda belirttikleri gibi, 400cGy'in üzerindeki dozlara maruz kalan gözlerde katarakt oluşabileceği tezini desteklemektedir. Atatürk Üniversitesi Tıp Fakültesi, Radyasyon Onkolojisi

Anabilim Dalı'nda baş-boyun kanserli olguların radyoterapi esnasında gözlerinin aldığı dozların rando-fantom kullanılarak yapılan ölçüm sonuçlarına göre; larinks, hipofarinks, yanak mukozası, sert damak, dil, ağız tabanı ve tiroid karsinomu radyoterapisinde gözlerde katarakt oluşturan 400cGy'lik dozun altında doz aldıkları, buna karşın nasofarinks, parotid, maksiller sinüs ve orbital tümörlerin ışınlanmasında bu dozun üzerinde doz aldıkları tespit edildi. Literatürde bildirilen uzun süreli çalışmaların sonucunda baş-boyun kanserli olguların radyoterapisine bağlı katarakt oluşumu ile karşılaşacakları anlaşılmaktadır. Bu nedenle, özellikle nazofarinks, parotis, maksiller sinüs ve orbita tümürlü olgulara radyoterapiden önce bu komplikasyona ilişkin bilgi verilmelidir.

Kaynaklar

1. Markoe AM, Brady LW, Karlsson UL, Shields JA, Augsburg. Eye. In:Perez CA, Brady LW(eds). Principles and Practice of Radiation Oncology 2 nd ed. Philadelphia: Lippincott. 1992:595-606
2. Moss WT. The orbit. In: Cox JD (ed). Moss' Radiation Oncology. 7 th ed. Philadelphia: Mosby, 1994: 246-258
3. Miller H. Central Nervous system, eye and orbit. In: Bamford CK, Kunkler IH, Sherrif SB (eds). Textbook of Radiotherapy. Philadelphia. 1992: 492-526
4. Uluslararası Kansere Savaş Birliği Türk Kanser Araştırma ve Savaş Kurumu Klinik Onkoloji Sağlık Bakanlığı Türk Kanser Araştırma ve Savaş Kurumu Ortak Yayını İstanbul 1992:179-198
5. Dobbs J, Barrett A, Ash D. Head and neck-general considerations of for treatment. In: Principles of Treatment Planning. London: Page Brothers, 1992: 34-121
6. Andrews HC. Pathological physiology of radiation injury. In: Radiation Biophysics. New Jersey. 1961: 293-294
7. Özalpan A. Radyasyonun organlara etkileri. In: Radyobioloji. İstanbul. 1979: 135
8. Arnold M M, Luther W B, et al. Malignant melanoma of the eye. Radiology. 1985; 156: 801-803
9. Chan R C, Shukovsky L J. Effect of radiation on the eye. Radiology. 1976, 120: 673-675
10. Akman F, Şen M, Bilkay G I. Baş-boyun kanserlerinde radyoterapiye bağlıyan etkiler. Türk Onkoloji Dergisi. 1997: 12:20-26
11. International Atomic Energy Agency, Technical Reports Series No: 277. Absorbed Dose Determination in Photon and Electron Beams. An International Code of Practice. IAEA Vienna. 1987: 27-35
12. Ayşen I. Radyasyondan Korunma Yöntemleri. Başbakanlık Atom Komisyonu Bilimsel Yayınları No: 2. Ankara. 1986: 35-39
13. Bilge H, Oğuz N, Dadaşbilge A, Altun M, Kuter S. Baş-boyun Tümörlerinin Tedavisinde Sahalar Arasındaki Mesafenin Kaldırılmasına Yönelik Yarı Huzme Tekniğinde Doz Dağılımı. III. Ulusal Medikal Fizik Kongresi. Ankara. 1991; 115-121
14. Oğuz N, Dadaşbilge A, Bilge H, Alkan H, Altun M, Kınay M. Sabitleştirme Tekniğinde Kullanılan Maske Materyali Orbitin Yüzey Dozlarına Katkısı. III. Ulusal Medikal Fizik Kongresi. Ankara. 1991; 123-132
15. Kuşay S. Baş- Boyun ve Özefagus Malign Tümörlerinde Sitostatik Tedavi. Uzmanlık Tezi. Atatürk Üniversitesi Tıp Fakültesi, Erzurum, 1984: 8-13
16. Leonard J S, Gilbert H F. Retinal and optic nerve complications in a highdose technique of ethmoid sinus and nasal cavity. Radiology. 1972; 104: 629-634
17. Edwin J L. Embrional rhabdomyosarcoma of head and neck in children cancer. 1986; 37: 2777-2786
18. Morita K, Kawabe Y. Late effects on the eye of conformation radiotherapy for carcinoma of the paranasal sinuses and nasal cavity. Radiology. 1979; 130: 227-232
19. Leunens G, Van D J, Dutreix A, Schveren E. Quality assurance in radiotherapy by in vivo dosimetry. Second determination of the target absorbed dose. Radiother Oncol. 1990; 19: 73-87
20. Van D J, Vaerman C, Blanckaert N, Leunens G, Dutreix A, Schveren E. Are port films reliable for in vivo exit dose measurements? Radiother Oncol. 1992; 25: 6
21. Fontenla D P, Napoli J J, Hunt M, Fass D, Mc Cormick B, Kutcher G J. Effects of beam modifiers and immobilization devices on the dose in the build-up region. Int J Radiat Oncol Biol Phys. 1994; 30:211-219
22. Fiorino C, Cattaneo G M, Vecchio Alongobardi B, Signorotto A, Calandrino R. Skin dose measurements for head and neck radiotherapy. Med Phys 1992; 19:1263-1266

Yazışma adresi:

Yrd. Doç. Dr.Dursun Dede
Atatürk Üniversitesi Tıp Fakültesi
Radyasyon Onkolojisi Anabilim Dalı, Erzurum